

Hemangioma Kavernosa Di Kelopak Mata Bawah : Kasus Yang Tidak Biasa

Raudatul Janah^{1*}, Isti Komah Noor²

ABSTRACT

Approximately 6-9% of all orbital tumors are orbital cavernous hemangiomas, which are the most prevalent kind of orbital lesion. A case of a 34-years-old male presented with a painless and palpable mass in the lower eyelid, left eye (LE) since three years ago. There was a bluish discoloration of the tarsal conjunctiva of the lower eyelid. The patient underwent resection of the tumor mass, the histopathological results of cavernous hemangioma. Cavernous hemangioma may present in the lower eyelid, which is an uncommon location. Most cavernous reported several cases of cavernous hemangioma in the upper eyelid. But only one case was reported in the lower eyelid, so it is important to keep in mind the differential diagnosis of other eyelid tumors.

Keywords: cavernous hemangioma, eyelid mass, lower eyelid tumour

Hemangioma kavernosa merupakan tumor pembuluh darah jinak yang sering ditemukan di dalam rongga orbita dan cenderung muncul pada dewasa muda. Tingkat kejadiannya mencapai 6-9% dari total tumor orbita.¹⁻³ ISSVA (*International Society for the Study of Vascular Anomalies*), hemangioma kavernosa tergolong dalam anomali vaskular yang melibatkan malformasi arterivenosa non-dilatasi dengan aliran darah rendah.⁴

Biasanya, hemangioma kavernosa terjadi pada usia pertengahan dewasa, antara 30 hingga 50 tahun, dan memiliki risiko kejadian yang lebih tinggi pada wanita karena dipengaruhi oleh kadar hormon. Secara klinis, tumor ini adalah neoplasma vaskular yang tumbuh secara perlahan, dengan ciri-ciri histopatologi pembuluh darah yang mengalami proliferasi dan dilapisi oleh sel endotel, yang dipisahkan oleh kapsul jaringan ikat fibrosa.^{4,5} Lokasi hemangioma jarang pada kelopak mata apalagi kelopak mata bawah, biasanya terletak pada rongga orbita di otot konus, lateral hingga ke saraf optikus.¹

Manifestasi klinis utama meliputi pembengkakan kelopak mata, diplopia, dan penampakan massa yang teraba tanpa adanya rasa nyeri.^{2,4} Pemeriksaan penunjang sangat penting untuk diagnosis yang tepat, baik pada neoplasma yang menimbulkan gejala maupun yang tidak. Hal ini dapat membantu dalam menentukan pendekatan terapeutik, apakah memerlukan tindakan operatif atau terapi medikamentosa saja.⁶ Secara umum, intervensi bedah dan reseksi pada hemangioma kavernosa orbita dilakukan bila ada indikasi lesi yang simtomatik, membesar, atau untuk alasan kosmetik terkait proptosis.⁷

Kami melaporkan kasus hemangioma kavernosa pada kelopak mata bawah, suatu kejadian yang jarang terjadi pada pasien asal Indonesia.

LAPORAN KASUS

Seorang pria berusia 34 tahun dengan peningkatan ukuran benjolan di kelopak mata bawah mata kirinya dalam kurun waktu tiga tahun. Awalnya seukuran biji jagung, benjolan tersebut perlahan-lahan membesar. Pasien juga mengalami ketidakmampuan mata kiri untuk mengangkat kelopak mata ke atas, penurunan visus, diplopia, dan benjolan membesar perlahan yang signifikan di kelopak mata bawah mata kiri. Meskipun demikian,

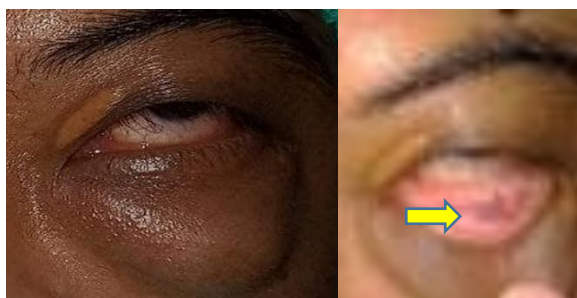* Corresponding author: raudatul.janah1@gmail.com

¹ Laboratorium Terpadu PMN RS Mata Cicendo Bandung, Indonesia

² Program Studi Magister Biomedik, Fakultas Kedokteran Universitas Jenderal Soedirman, Purwokerto, Jawa Tengah, Indonesia

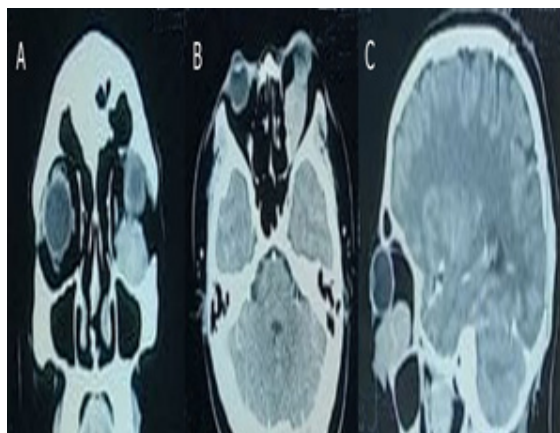
tidak ada sensasi nyeri pada kelopak mata tersebut.

Proptosis non-aksial, dengan ditemukan massa ukuran 4 x 2 cm yang memiliki batas tegas, tidak sakit saat ditekan, terfiksir, dan memiliki warna yang serupa dengan kulit pada kelopak mata bawah mata kiri yang ditunjukkan dengan foto klinis sebelum operasi (gambar 1). Selain itu, di konjungtiva tarsal di kelopak mata bawah terlihat warna kebiruan (gambar 1 panah kuning).



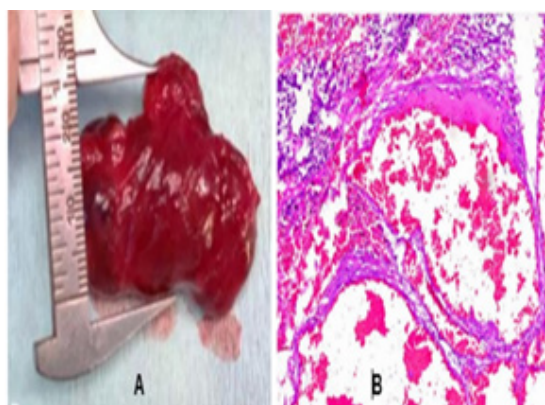
Gambar 1. Foto klinis sebelum operasi

Pemeriksaan CT-Scan (gambar 2) (A) gambar *coronal* (B) gambar *axial* (C) gambar *sagittal* menyatakan adanya massa berukuran sekitar $\pm 2,41 \times 3,73 \times 1,82$ cm yang memiliki struktur yang tidak merata dan sebagian berlobulasi. Massa tersebut terletak di dalam rongga mata (intraconal) dan di luar rongga mata (extraconal) di sebelah kiri, mengarah ke bagian bawah dan engah (inferomedial) serta bagian bawah preseptal inferior kiri. Massa ini menghalangi pandangan ke bawah serta mengelilingi otot medial rectus dan lapisan kulit di bawah mata.



Gambar 2. CT-Scan (A) Potongan *coronal* (B) Potongan *axial* (C) Potongan *sagittal*

Pasien dilakukan reseksi tumor dengan cara orbitotomi anterior di area orbit inferior dengan tehnik transkutaneus approach, selanjutnya dilakukan pemeriksaan histopatologi, didapatkan Hasil pemeriksaan histopatologi (gambar 3) menunjukkan bahwa secara makroskopis (A), terdapat massa yang memiliki kapsul berukuran 4,8 x 2,3 x 1 cm, berwarna kebiruan gelap, dan memiliki konsistensi kenyal. Sedangkan secara mikroskopis (B), terlihat bahwa massa tersebut merupakan sebuah massa yang memiliki kapsul terdiri atas dilatasi atau pelebaran pembuluh darah besar-besar yang dilapisi oleh sel endotel. Di dalam rongga pembuluh darah mengandung eritrosit. Jaringan stroma menunjukkan adanya jaringan ikat fibrokollagen yang mengalami pembengkakan (sembab), hiperemis (pembesaran pembuluh darah), dan bersebuk dengan sel-sel limfosit. Berdasarkan temuan ini, diagnosis yang tepat adalah hemangioma kavernosa di kelopak mata bawah mata kiri.



Gambar 3. Histopatologi (A) Makroskopis (B). Mikroskopis (Hematoxylin Eosin, perbesaran 400x)

PEMBAHASAN

Insidensi hemangioma orbita sekitar 6-9% dari keseluruhan tumor orbita, dimana lesi ini merupakan lesi yang biasa ditemukan pada orang dewasa. Hemangioma kavernosa orbital sekarang dikenal sebagai malformasi vena kavernosa orbital. Kasus ini paling sering terjadi pada wanita pada kelompok usia sekitar 18-72 tahun. Etiologi hemangioma kavernosa mungkin karena *slow-flow arteriovenous malformations*.^{4,5} Laporan kasus kami menyatakan bahwa hemangioma terjadi pada seorang pria umur 34 tahun. Hemangioma

kavernosa pada pria sekitar 35% kasus. Hal ini karena kasus hemangioma kavernosa pada laki-laki dapat dikaitkan dengan adanya mutasi genetik dalam patogenesisnya. Hemangioma kavernosa lebih sering terjadi dibandingkan pada pria berkaitan dengan adanya reseptor progesteron yang akan mempercepat proses perkembangan tumor tersebut, biasanya terjadi pada hampir 60% kasus.⁸⁻¹⁰

Tumor ini berkembang lambat karena sifatnya yang jinak, dengan gejala klinis ditemukan pada kasus hemangioma kavernosa adalah proptosis *axial* yang meningkat secara bertahap (*progresif*), tanpa adanya rasa sakit dengan adanya massa *intraconal* yang tumbuh lambat.¹ Keluhan penyerta lain seperti penurunan tajam penglihatan, penglihatan ganda, gangguan pergerakan mata, munculnya benjolan di daerah *orbita*, dan peningkatan komplikasi pada saraf optik.^{9,11-13} Pada kasus ini pasien mengeluhkan munculnya benjolan pada kelopak mata bawah mata kiri, tidak nyeri, penglihatan ganda, dan warna kebiruan pada konjungtiva tarsal bawah. Biasanya keluhan proptosis yang progresif lambat tanpa adanya rasa nyeri juga dikeluhkan pada hemangioma kavernosa orbital.^{7,14}

Hemangioma kavernosa di kelopak mata bawah jarang terjadi, biasanya pada kelopak mata atas.^{1,8} Pada konjungtiva tarsal palpebra inferior terdapat warna kebiruan adalah tanda patognomonik dari anomali aliran keluar vena. Penurunan visus dan diplopia mengindikasikan bahwa pasien telah mengalami penekanan di saraf optik akibat perkembangan hemangioma kavernosa orbital yang semakin cepat.^{5,9,10,15}

Guna menegaskan diagnosis hemangioma kavernosa dapat menggunakan pemeriksaan *CT-Scan* dan *Magnetic Resonance Imaging (MRI)*. Sembilan puluh tiga persen pasien dapat didiagnosis secara akurat sebelum operasi berdasarkan *echography* dan pencitraan CT/MRI.¹⁶ Biasanya hemangioma kavernosa berbatas tegas, homogen, dan bentuknya oval, kita temukan pada gambar CT.¹⁴ Hemangioma kavernosa juga jarang dapat berkembang di ruang orbital *extraconal* menghasilkan proptosis *non-axial*. Keterlibatan jaringan adneksa termasuk konjungtiva, kelenjar lakrimal, dan bahkan tulang orbital jarang dilaporkan. Sejauh pengetahuan kami, hanya ada sedikit laporan hemangioma kavernosa di kelopak mata dalam literatur.^{2,3,15} Lesi pada hemangioma

sebagian besar pada lateral *intraconal* namun juga ditemukan di lokasi *extraconal*.¹⁴ Laporan kasus kami dengan menggunakan CT-Scan menunjukkan hemangioma yang terjadi di kelopak mata bawah dengan letak pada *ekstakonal* dan *intraconal*, hal ini yang menjadi menarik dan sesuai dengan teori yang menyatakan kelainan pembuluh darah besar di konal dan *ekstrakonal* jarang terjadi. Pendekatan penanganan tumor, menentukan jenis lesinya dan diagnosis bandingnya bisa dengan menggunakan pemeriksaan CT-Scan, sehingga pemeriksaan CT-Scan ini menjadi sangat penting.⁶ Hasil CT-Scan menunjukkan kepadatan jaringan lunak yang homogen dan kadang-kadang disertai dengan kalsifikasi kecil atau flebolit. Sementara itu, hasil MRI menunjukkan sinyal T1 yang isointense, sinyal T2 yang cerah, septasi internal yang gelap, dan lingkaran gelap yang menggambarkan pseudokapsul fibrosa.^{12,13,17}

Lesi orbita jinak yang berbatas tegas yang sering ditemukan adalah hemangioma kavernosa dengan diagnosis banding schwannoma, histiocytoma fibrosa, hemangiopericytoma, serta lesi metastasis.^{18,19} Pada kasus ini, pasien menjalani intervensi bedah dengan reseksi massa tumor karena adanya keluhan simptomatis dan pembesaran yang lambat namun progresif. Hal ini sesuai dengan teori yang menyatakan bahwa tindakan pembedahan dilakukan jika terdapat keluhan simptomatis. Lesi jinak yang berbatas tegas seperti kista dermoid dan epidermoid, schwannoma, serta hemangioma cukup dengan menggunakan pendekatan terapi konvensional yaitu yang direkomendasikan adalah reseksi pembedahan.^{7,20}

Penegakan diagnosis kerja definitif dapat dilakukan melalui pemeriksaan histopatologis, yang merupakan standar emas dalam memastikan diagnosis berdasarkan gambaran mikroskopis suatu jaringan.⁶ Pada kasus ini, hasil pemeriksaan patologi anatomi menunjukkan kavitas kavernosa yang melebar, dibatasi oleh sel endotel gepeng, dan dipisahkan oleh septa fibrosa. Lumen pembuluh darah mengandung sel darah. Secara mikroskopis, hemangioma kavernosa dapat disertai dengan pseudokapsul fibrosa di sekitar lesi, memberikan gambaran lesi yang jelas dan terkadang disertai trombus atau hialinisasi.^{9,10,12,21} Pemeriksaan standar emas ini sangat penting untuk menentukan tatalaksana lebih lanjut serta prognosis pasien.⁶

Hemangioma kelopak mata berhubungan dengan komplikasi yang dapat memiliki efek besar pada kualitas visual jika tidak ditangani tepat waktu.²² Indikasi lesi-lesi tumor pada kelopak mata mungkin diperlukan untuk pencegahan ambliopia, beberapa komplikasi atau masalah estetika. Sejumlah modalitas pengobatan seperti krioterapi, radiasi, terapi laser, kortikosteroid dan eksisi tumor perlu dilakukan, modalitas ini telah diusulkan untuk mengobati hemangioma, tetapi pilihan pengobatan tergantung pada penilaian yang cermat dari setiap kasus. Pada kasus ini dilakukan pengangkatan tumor secara lengkap. Pada hemangioma kavernosa sangat mungkin dilakukan pengangkatan tumor dengan baik dan teliti, sehingga memberikan hasil kosmetik yang baik kepada pasien.²³ Pendekatan terbaik dalam manajemen hemangioma harus diindividualisasikan sesuai dengan usia pasien, lokasi, ukuran lesi, dan adanya komplikasi.²⁴

SIMPULAN

Hemangioma kavernosa di kelopak mata bawah jarang terjadi dan perlu mempertimbangkan diagnosis banding lainnya bila terdapat massa tumor di kelopak mata. Ahli bedah juga harus siap untuk menangani lesi-lesi vaskular

DAFTAR PUSTAKA

1. Bagheri A, Feizi M, Tavakoli M. Unusual subcutaneous presentation of cavernous hemangioma in the lower eyelid. *J Ophthalmic Vis Res.* 2020;15(2):236–9.
2. Aribaba OT, Idowu OO, Olowoyeye AO, et al. Ocular adnexa cavernous hemangioma: case report. *Adv Ophthalmol Vis Syst.* 2017;7(6):426–427.
3. Anand R, Deria K, Sharma P, Narula M, Garg R. Extraconal cavernous hemangioma of orbit: A case report. *Indian J Radiol Imaging.* 2008;18(4):310–2.
4. Zhang L, Li X, Tang F, Gan L, Wei X. Diagnostic imaging methods and comparative analysis of orbital cavernous hemangioma. *Front Oncol.* 2020;10(September):1–6.
5. Kim J, Choi J, Son B. Venous malformation (Cavernous Hemangioma) of the supraorbital nerve. *Asian J Neurosurg.* 2018;13(2):499.
6. Costan VV, Sava A, Carauleanu A, Costea CF, Cucu AI, Dimitriu G, et al. Histopathological and clinical characteristics of surgically removed cavernous venous malformations (so-called cavernous hemangiomas) of the orbit. *Rev Chim.* 2019;70(1):350–4.
7. Millesi M, Pichler L, Denk C, Lukas J, Matula C, Wadiura L. Clinical outcome and technical nuances after resection of Orbital cavernous venous malformations - A Single-Center Experience. *World Neurosurg* [Internet]. 2021;153:e244–9. Available from: <https://doi.org/10.1016/j.wneu.2021.06.089>
8. Aletaha M, Salim RE, Bagheri A, Salour H, Abrishami M. Bilateral orbital cavernous hemangiomas. *J Ophthalmic Vis Res.* 2010;5(1):65–7.
9. Kim MH, Kim JH, Kim SE, Yang SW. Surgical Outcomes of intraconal cavernous venous malformation according to their location in four right-angled sectors. *J Craniofac Surg.* 2019;30(6):1700–5.
10. Calandriello L, Grimaldi G, Petrone G, Rigante M, Petroni S, Riso M, et al. Cavernous venous malformation (cavernous hemangioma) of the orbit: Current concepts and a review of the literature. *Survey of Ophthalmology.* 2017.
11. Varsha R, B MS, V DV. Orbital cavernous venous malformation: Clinical features and role of 3T magnetic resonance imaging. *MedPulse Int J Radiol.* 2020;13(2):52–6.
12. Haroon K, Taher T, Alamgir A, Huq N, Haq MRU, Hossain SS. Lateral orbitotomy for cavernous malformation: A case report with technical consideration. *Bangladesh J Neurosurg.* 2020;10(1):102–5.
13. Tailor TD, Gupta D, Dalley RW, Dirk Keene C, Anza Y. Orbital neoplasms in adults: Clinical, radiologic, and pathologic review. *Radiographics.* 2013;33(6):1739–58.
14. Louisraj S, Ponnudurai T, Rodriguez D, Thomas PA, Jesudasan CAN. Cavernous hemangioma of the orbit: An unusual acute presentation. *Int Med Case Rep J.* 2017;10:255–9.

15. Rootman DB, Heran MKS, Rootman J, White VA, Luemsamran P, Yucel YH. Cavernous venous malformations of the orbit (so-called cavernous haemangioma): A comprehensive evaluation of their clinical, imaging and histologic nature. *Br J Ophthalmol*. 2014;98(7):880–8.
16. Yan J, Wu Z. Cavernous hemangioma of the orbit: Analysis of 214 cases. *Orbit*. 2004;23(1):33–40.
17. Khan SN, Sepahdari AR. Orbital masses: CT and MRI of common vascular lesions, benign tumors, and malignancies. *Saudi J Ophthalmol*. 2012;
18. McNab AA, Tan JS, Xie J, Selva D, Hardy TG, Starte J, et al. The natural history of orbital cavernous hemangiomas. *Ophthalm Plast Reconstr Surg*. 2015;31(2):89–93.
19. Valenzuela AA, Archibald CW, Fleming B, Ong L, O'Donnell B, Crompton J J, et al. Orbital metastasis: Clinical features, management and outcome. *Orbit*. 2009.
20. Clarós P, Choffor-Nchinda E, Lopez-Fortuny M, Claros A, Quintana S. Orbital cavernous haemangioma; profile and outcome of 76 patients managed surgically. *Acta Otolaryngol* [Internet]. 2019;139(8):720–5. Available from: <https://doi.org/10.1080/00016489.2019.1618913>
21. Rizvi S, Yousuf S, Maheshwari V, Khan R. Multiple cavernous haemangiomas of the the orbit and conjunctiva: A rare association. *J Surg Case Reports*. 2012;2012(8):8–8.
22. Fleitman-Broder C. Periocular capillary hemangioma in 2018: Natural course, indications for treatment and therapeutic options. *Rev Mex Oftalmol*. 2019;93(3):118–24.
23. Yum J-H, Kim Y-D, Lee JH, Woo KI. Huge cavernous hemangiomas enveloping the optic nerve successfully removed by a vertical lid split orbitotomy. *Case Rep Ophthalmol Med*. 2014;2014(c):1–3.
24. Murgova S, Balabanov C. Conservative treatment of cavernous. 2007;13(Figure 2):40–2.