

# Gambaran Histopatologi Paru Mencit (*Mus musculus*) Setelah Pemaparan Paraquat

Aulia Wiradi<sup>1</sup>, Wiwit Ade Fidiawati<sup>2</sup>, Sri Melati Munir<sup>3</sup>

## ABSTRACT

Paraquat destroys organs including lung. Purpose of this study was to determine the effect of paraquat on histopathology of lung, especially fibrosis in mice (*Mus musculus*). This study was an experimental study with post-test only with control design and using 15 mice as sample. Samples were divided into 5 groups consist of one control group and four different doses of paraquat treatment group (25 mg / kg / day, 50 mg / kg / day, 75 mg / kg / day and 100 mg / kg / day for 7 days with spraying). Analysis of the data have used One-Way ANOVA then post-hoc test with tukey to assessed differences of each groups. The results showed increasing of lung fibrosis with increasing doses and have significant correlations ( $p = 0.000$ ). In conclusion, there are significant changes in lung histopathology of mice (*Mus musculus*) after paraquat exposure for 7 days.

Keywords : lung fibrosis, paraquat, mencit

Indonesia telah menjadi negara produsen kelapa sawit terluas dan terbesar di dunia sejak tahun 2006. Berdasarkan data statistik perkebunan Indonesia angka tetap 2013, luas areal kelapa sawit Indonesia mencapai 10,4 juta ha dengan luas Tanaman Menghasilkan (TM) sebesar 7,8 juta ha dan total produksi mencapai 27,8 juta ton CPO.<sup>1</sup> Industri kelapa sawit merupakan kontributor penting dalam produksi di Indonesia dan memiliki prospek pengembangan yang cerah.<sup>2</sup> Di kawasan tropis seperti di Indonesia, kondisi iklim sangat mendukung pertumbuhan dan produksi tanaman sawit. Disisi lain iklim tersebut juga sangat menunjang pengembangbiakan gulma, hama dan penyakit.<sup>3</sup> Untuk meningkatkan produksi dan pengendalian gulma yang dapat menurunkan tingkat produksi digunakanlah teknologi agrokimia, yaitu salah satunya dengan menggunakan pestisida.<sup>4</sup> Herbisida merupakan kelompok dari pestisida yang sangat sering digunakan. Paraquat merupakan salah satu bahan aktif herbisida yang paling sering digunakan di dunia, terutama di negara berkembang termasuk

Indonesia.<sup>5</sup> Paraquat mulai terdaftar di Indonesia sejak tahun 1972.<sup>6</sup> Herbisida jenis ini merupakan herbisida kontak pascatumbuh yang memiliki tingkat efektifitas tinggi dengan spektrum pengendalian luas dan ampuh menanggulangi gulma.<sup>7</sup> Namun, selain efek kerja yang cepat, paraquat juga memiliki efek toksik bagi pengguna dan lingkungan sekitar.<sup>8</sup>

Penggunaan paraquat yang tidak sesuai standar saat bekerja dapat menyebabkan keracunan. Kondisi ini termasuk penggunaan pelindung yang kurang, bocornya alat penyemprot, penggunaan pada suhu tinggi, tingginya frekuensi penyemprotan juga kurangnya kesadaran pengguna akan bahaya keracunan paraquat. Masalah ini sering kali dihadapi terutama oleh para petani di negara berkembang.<sup>9</sup>

Paraquat dapat merusak paru paru, jantung, ginjal, kelenjar suprarenal, susunan saraf pusat, hati dan limpa.<sup>10</sup> Patogenesis terjadinya kegagalan nafas ialah karena rusaknya struktur paru melalui terbentuknya radikal bebas dengan *oxidative damage* pada jaringan paru. Edem paru akut dan kerusakan paru bisa muncul dalam hitungan jam dikarenakan paparan yang berat, kerusakan paru kemudian berkembang menjadi fibrosis paru, yang merupakan penyebab tersering kematian dan biasanya muncul pada hari ke 7-14 setelah tertelan.

\* Penulis untuk korespondensi : [auliawiradi@gmail.com](mailto:auliawiradi@gmail.com)

<sup>1</sup> Fakultas Kedokteran Universitas Riau

<sup>2</sup> KJF Patologi Anatomi Fakultas Kedokteran Universitas Riau

<sup>3</sup> KJF Paru RSUD Arifin Achmad

Pada kasus tertelan dalam jumlah yang besar akan menyebabkan kematian lebih cepat, yaitu dalam waktu 48 jam dikarenakan kegagalan sirkulasi menyebabkan kematian karena kegagalan pernafasan yaitu edema paru atau fibrosis paru tergantung dosis yang dikonsumsi.<sup>11,12</sup>

## METODE

Penelitian ini merupakan penelitian eksperimental laboratorik dengan desain *post test only with control*. Penelitian ini telah dilaksanakan di Laboratorium Hewan Coba Fakultas Kedokteran Universitas Riau dan bagian Patologi Anatomi Fakultas Kedokteran Universitas Riau pada bulan Desember 2016-Januari 2017 dan telah dinyatakan lolos kaji etik oleh Unit Etik Penelitian Kedokteran dan Kesehatan Fakultas Kedokteran Universitas Riau dengan nomor 297b/UN.19.5.1.1.8/UEPKK/2017.

Penelitian ini menggunakan 15 ekor mencit (*Mus musculus*) jantan yang didapat dari Fakultas Farmasi Universitas Andalas dan dipilih secara acak sesuai kriteria inklusi dan *drop out*. Kriteria inklusi pada penelitian ini adalah *Mus musculus* yang berjenis kelamin jantan dengan berat badan 20-25 gram, berumur 2-3 bulan, memiliki bulu putih dan halus, serta memenuhi kriteria hewan sehat seperti bergerak aktif dan tingkah laku normal. Kriteria *drop out* apabila hewan coba mengalami penurunan berat badan >10% saat masa adaptasi, trauma atau kematian pada saat pemeliharaan sampai terminasi mencit selain tindakan yang dilakukan.

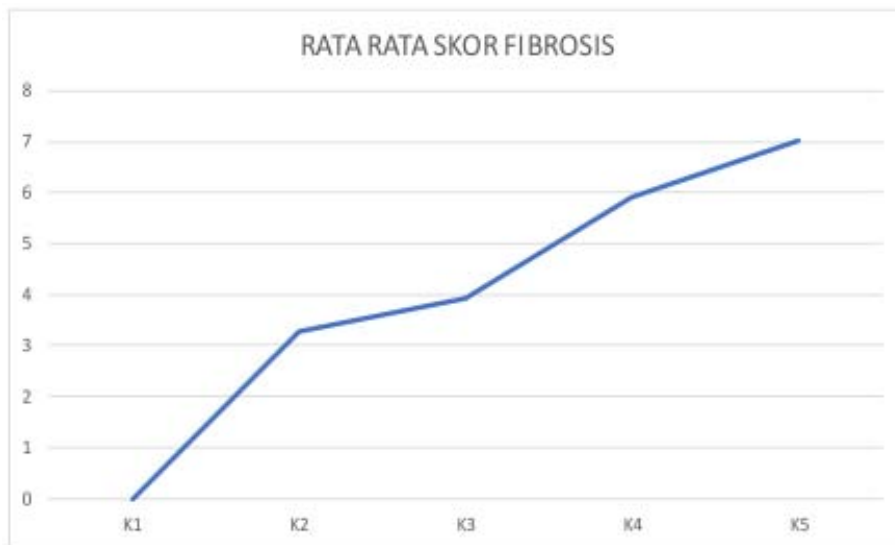
Mencit dilakukan adaptasi selama seminggu sebelum diberikan perlakuan. Mencit diberikan makan dan minum secara *ad-libitum*. Mencit kemudian dibagi menjadi lima kelompok. K1 merupakan kelompok kontrol, K2 merupakan kelompok perlakuan yang dipaparkan paraquat dosis 25 mg/kgBB/hari, K3 merupakan kelompok perlakuan yang dipaparkan paraquat dosis 50 mg/kgBB/hari, K4 merupakan kelompok perlakuan yang dipaparkan paraquat dosis 75 mg/kgBB/hari dan K5 merupakan kelompok perlakuan yang dipaparkan paraquat dosis 100 mg/kgBB/hari. Kelompok perlakuan diberikan paparan paraquat 1 kali setiap hari selama 7 hari dengan metode penyemprotan.

Mencit kemudian diterminasi pada hari kedelapan dan organ paru diambil untuk dibuat sediaan histologi dengan pewarnaan *Hematoxylin Eosin* (HE). Pengamatan dilakukan menggunakan mikroskop cahaya dengan perbesaran 400 kali pada seluruh lapangan pandang. Penilaian kerusakan paru dilakukan dengan menggunakan sistem skor sebagai berikut 0=paru normal; 1=penebalan minimal dinding alveolus; 2-3=penebalan sedang dinding alveolus tanpa kerusakan pada arsitektur paru; 4-5=meningkatnya fibrosis dengan kerusakan pada struktur paru dan susunan jaringan ikat fibrosa; 6-7=kerusakan parah struktur jaringan ikat fibrosa yang luas sehingga membentuk *honeycomb*; 8=kerusakan total pada paru. Penilaian dilakukan oleh ahli Patologi Anatomi. Skor kerusakan tiap mencit kemudian per kelompok dijumlahkan dan dirata-ratakan. Selanjutnya dilakukan analisis data menggunakan uji *One Way ANOVA*. Hasil uji dinyatakan bermakna apabila  $p < 0,05$ .

## HASIL

Pemberian paraquat selama 7 hari dengan metode semprotan memberikan perubahan gambaran histopatologi paru mencit (*Mus musculus*). Pada kelompok kontrol (K1), belum terjadi perubahan gambaran histopatologi paru. Dinding alveolus dan bronkial tidak terdapat tanda tanda penebalan. Pada kelompok perlakuan, skor yang didapat semakin meningkat seiring meningkatnya dosis yang dipaparkan, seperti terlihat pada Gambar 1.

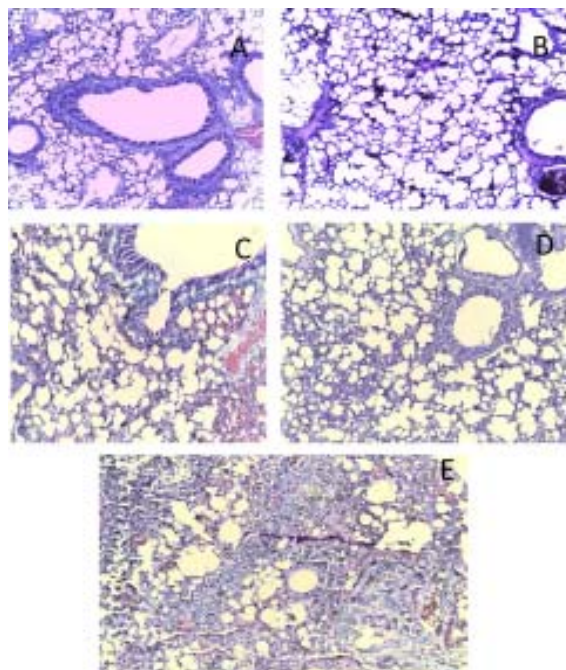
Kelompok K2 memberikan gambaran berupa penebalan dinding alveolus minimal hingga sedang dan terdapat serbuk sel radang dan jaringan parut dan hemoragik yang tersebar di area paru. Pada Kelompok K3, K4, dan K5 gambaran histopatologi dan skor fibrosis paru semakin meningkat sehingga ada gambaran *honeycomb*. (Gambar 2).



Gambar 1. Grafik Rata-rata Skor Fibrosis paru

Hasil uji normalitas menggunakan *Shapiro-Wilk* didapatkan hasil  $p=0,96$  ( $p<0,05$ ) yang berarti data terdistribusi normal. Setelah data terdistribusi normal selanjutnya untuk menguji hipotesis dilakukan uji *one-way ANOVA*. *One-way ANOVA* hipotesis komparatif variabel numerik dengan distribusi data normal lebih dari dua kelompok tidak berpasangan. Hasil uji *One-way ANOVA* menunjukkan bahwa  $p=0,000$  ( $p<0,05$ ) yang menunjukkan terdapat

perbedaan bermakna, maka selanjutnya dilakukan uji *post-hoc* menggunakan *Tukey* untuk menilai perbedaan masing-masing kelompok dengan signifikansi nilai  $p<0,05$ . Dapat disimpulkan bahwa terdapat hubungan yang bermakna antara pemaparan paraquat dosis bertingkat selama 7 hari menggunakan semprotan dengan perubahan gambaran histopatologi paru mencit (*Mus musculus*).



Gambar 2. Gambaran histopatologi fibrosis paru mencit (*Mus musculus*) setelah pemaparan paraquat selama 7 hari (pewarnaan HE, pembesaran objektif 10x). A. Kelompok kontrol B. Kelompok K2 (25 mg/kgBB) C. Kelompok K3 (50 mg/kgBB) D. Kelompok K4 (75 mg/kgBB) E. Kelompok K5 (100 mg/kgBB).

## PEMBAHASAN

Hasil penelitian yang dilakukan pada 5 kelompok mencit didapatkan perubahan yang signifikan pada kelompok mencit yang mengalami perlakuan. Pada kelompok dengan dosis 25 mg/kgBB, 50 mg/kgBB, 75 mg/kgBB dan 100 mg/kgBB didapatkan tanda-tanda fibrosis paru diantaranya infiltrasi jaringan ikat, destruksi septa, penebalan dinding alveolus, massa jaringan parut dan juga terdapat sekukan sel radang. Pada dosis yang lebih tinggi didapatkan *honeycomb* pada gambaran histopatologinya.

Hasil pemeriksaan histopatologi ini sesuai dengan penelitian Khodayar *et al* pada tahun 2014. Mencit yang diberikan paraquat dosis tunggal 20 mg/kgBB mengalami fibrosis paru. Namun, pada penelitian Khodayar *et al* dilakukan terminasi pada hari ke-21.<sup>13</sup> Pada dosis 25 mg/kgBB didapatkan derajat 3 fibrosis paru. Terdapat gambaran penebalan dinding alveolus, destruksi septa, sekukan sel radang. Gambaran ini juga terdapat pada mencit dengan perlakuan dosis 50 mg/kgBB, 75 mg/kgBB, dan 100 mg/kgBB dengan derajat fibrosis paru yang lebih tinggi. Terdapat gambaran *honeycomb* pada perubahan histopatologi mencit mulai dari dosis 50 mg/kgBB. Hal ini sesuai dengan penelitian Rebello dan Mason pada kasus keracunan paraquat pada manusia didapatkan gambaran *honeycomb* pada gambaran fibrosis paru.<sup>14</sup> Prognosis dari keracunan paraquat tergantung pada banyaknya paraquat yang diabsorpsi.<sup>15</sup>

Hal ini terjadi karena paru merupakan organ target dari paraquat.<sup>16,17</sup> Hal yang membuktikannya adalah edema, hemoragik, dan inflamasi pada paru.<sup>17,18</sup> Kerusakan lanjutan paru akibat paraquat adalah fibrosis paru.<sup>17</sup> Mekanisme utama toksisitas paraquat adalah terjadinya siklus redoks oleh *Reactive Oxygen Species* (ROS) dan Lipid Peroksidase (LPO) dengan cara yang signifikan.<sup>19</sup> Kemudian, akan menghasilkan reaksi inflamasi yang diketahui sebagai mekanisme utama kerusakan sel.<sup>20</sup> *Oxydative stress* pada sel-sel di paru melepaskan mediator inflamasi dan sitokin yang akan menginduksi neutrofil dan mengaktifkan faktor transkripsi seperti nuklear faktor kappaB (NF- $\kappa$ B) dan aktivator protein-1 (AP-1) yang kemudian menambah respon inflamasi dan kerusakan sel.<sup>21</sup>

Efek toksisitas pada paru berlangsung sangat cepat dan efek pertama yang ditimbulkan adalah

rusaknya sel alveolar tipe 1 dan epitelial tipe 2.<sup>16</sup> Hasil dari rusaknya sel alveolar tipe 1 menyebabkan pembengkakan seperti pada kelompok perlakuan, hal ini diikuti oleh meningkatnya mitokondria dan ribosom.<sup>22</sup> Selanjutnya efek toksisitas menyerang sel epitelial tipe 2 akibat dari rusaknya sel alveolar tipe 1 yang sebelumnya menyebabkan pembengkakan sehingga mempengaruhi karakteristik badan lamelar yang diketahui berisi surfaktan. Fungsi dari sel epitelial tipe 2 salah satunya adalah regenerasi epitel, akibat rusaknya sel epitelial tipe 2 regenerasi epitel menjadi rusak sehingga menyebabkan proses fibrosis semakin parah. Mekanisme tentang perkembangan fibrosis paru setelah pemaparan paraquat masih kurang dipahami.<sup>16</sup> Menurut Smith dan Heath proses awal terbentuknya fibrosis adalah munculnya *profibroblast* atau *fibroblast immature* yang terus berkembang menjadi fibroblast dan membentuk kolagen sehingga menjadi fibrosis.<sup>23</sup> Menurut Witschi *et al.* fibrosis terjadi ketika respon reepitelisasi terhadap kerusakan epitelial.<sup>24</sup> Meskipun telah banyak dilakukan penelitian lebih lanjut tentang mekanisme paraquat menyebabkan fibrosis paru, perkembangan fibrosis secara morfologi masih sukar dipahami.<sup>25</sup>

## KESIMPULAN

Gambaran histopatologi paru (*Mus musculus*) setelah pemaparan paraquat dosis bertingkat selama 7 hari ditemukan adanya perubahan histopatologi berupa fibrosis paru. Terdapat hubungan bermakna yaitu semakin besar dosis paraquat yang diberikan maka semakin besar derajat kerusakan fibrosis paru mencit (*Mus musculus*).

## DAFTAR PUSTAKA

1. Supriadi, Tjokrowardojo A, Djauhariya E, Rahayuningsih S. Pengembangan formulasi herbisida berbasis asam asetat untuk mengendalikan gulma pada tanaman kelapa sawit. Badan Penelitian dan Pengembangan Pertanian; 2012. Tersedia dari: [http://pkpp.ristek.go.id/\\_assets/upload/docs/785\\_doc\\_7.pdf](http://pkpp.ristek.go.id/_assets/upload/docs/785_doc_7.pdf) diakses tanggal 18 Februari 2016.
2. Yohansyah WM, Lubis I. Analisis produktivitas kelapa sawit (*Elaeis guineensis* Jacq.) di PT. Perdana Inti Sawit Perkasa I, Riau. Departemen

- Agronomi dan Hortikultura, Fakultas Pertanian, Institut Pertanian Bogor. Februari 2014.
- Hastuti D, Rusmana, Krisdianto Z. Respo pertumbuhan gulma tukan kelapa sawit (*elaeis guineensis jacq.*) terhadap pemberian beberapa jenis dan dosis herbisida di PTPN VIII kebun Cisalak baru. Fakultas Pertanian Universitas Sultan Ageng Tirtayasa. 2014
  - Muhartono, Fratiwi Y, Windarti I, Susianti. Pengaruh herbisida paraquat diklorida oral terhadap hati tikus putih. JIK Maret 2015; 9(1).
  - Valverde B. E. Herbicide-resistance management in developing countries. In Weed Management for Developing Countries. FAO Plant Production and Protection paper 120 Add. 1; 2003. Available from: <http://www.fao.org/docrep/006/y5031e/y5031e0h.htm>
  - Kurniawan AN. Product stewardship of paraquat in indonesia. Int Arch Occup Environ Health. 1996;68:516-8.
  - Spray. Seed safety data sheet. Syngenta Crop Protection Pty Ltd. Available from:<http://www3.syngenta.com/country/au/SiteCollectionDocuments/Labels/SPRAYSEED%20250%20HERBICIDE%20MSDS.pdf>
  - Djojosumarto P. Pestisida dan aplikasinya. Jakarta: Agromedia Pustaka; 2008.
  - Watts M. Paraquat. Pesticide Action Network Asia and the Pacific (PAN-AP); 2011.
  - Bismuth C, Garnier R, Dally S, et al. Prognosis and treatment of paraquat poisoning: A view of 28 cases. J toxicol Clin Toxicol 1982; 19:461-74.
  - Wesseling et al. Paraquat in development Countries. Int J Occup Environ Health 2001;7:275.
  - Naito H, Yamashita M. Epidemiology of Paraquat in Japan and a new safe formulation of Paraquat. 2007.
  - Khodayar et al. The preventive effect of Atorvastatin on Paraquat-induced pulmonary fibrosis in the rats. Adv Pharm Bull, 2014; 4(4): 345-9.
  - Rebello G, Mason JK. Pulmonary histological appearances in fatal paraquat poisoning. Blackwell Scientific Publications. Histopathology 1978, 2, 53-66
  - Raina S, Kumar V, Kaushal SS, Gupta D. Two cases of Paraquat poisoning from Himachal Pradesh. Journal Indian Academy of Clinical Medicine 2008; 9(2): 130-2
  - Dinis-Oliveira R.J. Paraquat poisonings: Mechanism of lung toxicity, clinical features, and treatment. Critical View in Toxicology. 2008;38:13-71,
  - Ranjbar A. Evidence of oxidative damage in Paraquat toxicity. Zahedan J Res Med Sci 2014 Dec; 16(12): 1-7.
  - Berisha HI, Pakbaz H, Absood A and Said SI. Nitric oxide as a mediator of oxidant lung injury due to paraquat. Proc Natl Acad Sci U S A. 1994; 91(16): 7445-9.
  - Moran JM, Ortiz MA, Ruiz-Mesa LM and Fuentes JM. Nitric oxide in paraquat mediated toxicity: A review. J Biochem Mol Toxicol. 2010; 24(6): 402-9.
  - Matsumori H, Matsumoto T, Ishikawa H. Acute toxic effects of paraquat on ultrastructure of rat liver. Path Internat. 2011; 34(3): 507-18.
  - Lang YD, Chang SF, Wang LF and Chen CM. Chymase mediates paraquat-induced collagen production in human lung fibroblasts. Toxicol Lett. 2010; 193(1): 19-25.
  - Kimbrough RD, Gaines TB. Toxicity of Paraquat to rats and its effect on rat lungs. Toxicology and Applied Pharmacology. 1970; 17: 679-90
  - Smith P, Heath D. Paraquat. CRC Crit. Rev. Toxicol. 1976. 4: 411-45.
  - Witschi H, Haschek WM, Meyer KR, Ullrich RL, Dalbey WE. A pathogenetic mechanism in lung fibrosis. Chest 1980; 78: 395-9.
  - Gharaee-Kermani M, Phan SH. Molecular mechanism of and possible treatment strategies for idiopathic pulmonary fibrosis. Current Pharmaceutical Design. 2005; 11: 3943-71.